UDK: 616.216-002

O‘TKIR VA SURUNKALI SINUSITNING RIVOJLANISH SABABLARI, KLINIK XUSUSIYATLARI VA PROFILAKTIKASI

Kenjayev Yodgor Mamatqulovich
Abdullayeva Sug‘diyona Saydullayevna
Termiz iqtisodiyot va servis universiteti
Tibbiyot fakulteti

Annotatsiya

Dolzarblik. Rinosinusit burun va burun yondosh bo‘shliqlarining yallig‘lanishi bilan bog‘liq bo‘lib, burun obstruksiyasi, ajralma, hid bilishning pasayishi hamda hayot sifati buzilishiga olib kelishi mumkin. Virusli epizodlarni bakterial infeksiyadan va surunkali yallig‘lanish fenotiplaridan farqlash antibiotiklardan oqilona foydalanish uchun muhim. Maqsad. O‘tkir va surunkali rinosinusitning patogenezi, klinik mezonlari, diagnostika va profilaktikasini tahlil qilish. Usullar. PubMed yozuvlari va ochiq professional qo‘llanmalar maqsadli o‘rganildi. Natijalar. O‘tkir asoratsiz rinosinusitda tasvirlash usullari rutin talab qilinmaydi; bakterial etiologiya simptomlar dinamikasi bilan baholanadi. Surunkali rinosinusitda kamida 12 hafta davom etuvchi simptomlar obyektiv yallig‘lanish dalillari bilan birga baholanadi. Tuzli eritma bilan irrigatsiya va intranazal kortikosteroidlar asosiy davolash variantlari hisoblanadi. Nazoratga erishilmagan holatlarda jarrohlik, og‘ir polipozda biologik terapiya tanlangan mezonlarga muvofiq ko‘rib chiqiladi. Xulosa. Fenotipga mos davolash, xavf belgilarini erta aniqlash va antibiotikoterapiya auditi samarali klinik boshqaruvning muhim komponentlaridir. O‘zbekiston uchun obyektiv diagnostika va davolash natijalari bo‘yicha prospektiv registrlar zarur. Tahlilda endoskopik va radiologik topilmalarni hayot sifati ko‘rsatkichlari bilan birga talqin qilish hamda davolashdan keyingi kuzatuv masalalari alohida yoritildi.

Kalit so‘zlar: rinosinusit; paranasal sinuslar; mukosiliar klirens; endoskopiya; kompyuter tomografiyasi; burun poliplari; antibiotiklar; profilaktika.

Abstract

Background. Rhinosinusitis causes nasal obstruction, discharge, olfactory dysfunction and impairment of quality of life. Distinguishing uncomplicated viral illness from bacterial infection and chronic inflammatory disease is essential to avoid unnecessary investigations and antimicrobial exposure. Objective. To examine mechanisms, clinical definitions, diagnostic approaches, medical and surgical treatment, and prevention of acute and chronic rhinosinusitis.

Methods. Public PubMed records, evidence-based guidance, systematic reviews and selected clinical trials were reviewed narratively. Results. Uncomplicated acute rhinosinusitis usually does not require imaging. Symptom persistence and worsening patterns help identify possible bacterial disease. Chronic rhinosinusitis requires persistent symptoms for at least twelve weeks and objective evidence of inflammation in clinical diagnosis. Saline irrigation and intranasal corticosteroids are core treatment options. Endoscopic surgery may benefit appropriately selected patients whose disease remains uncontrolled; biological therapies are reserved for selected severe phenotypes, particularly nasal polyposis. Orbital and intracranial complications require urgent specialist evaluation. Conclusion. Phenotype-directed management, antimicrobial stewardship and longitudinal assessment of symptoms and quality of life are central to effective care. More representative epidemiological and clinical outcome data are needed in Uzbekistan.

Keywords: rhinosinusitis; paranasal sinuses; mucociliary clearance; endoscopy; computed tomography; nasal polyps; antibiotics; prevention.

Аннотация

Актуальность. Риносинусит сопровождается заложенностью носа, выделениями, нарушением обоняния и снижением качества жизни. Дифференциация вирусной инфекции, бактериального процесса и хронического воспаления необходима для предупреждения необоснованного назначения антибиотиков. Цель. Проанализировать патогенез, диагностические критерии, лечение и профилактику острого и хронического риносинусита. Методы. Целенаправленно изучены общедоступные записи PubMed, клинические рекомендации, систематические обзоры и отдельные рандомизированные исследования. Результаты. При неосложненном остром риносинусите рутинная визуализация не показана. Вероятность бактериальной инфекции оценивается с учетом длительности и динамики симптомов. Клинический диагноз хронического риносинусита требует симптомов продолжительностью не менее двенадцати недель и объективных признаков воспаления. Основными методами терапии являются солевые ирригации и интраназальные кортикостероиды. При недостаточном контроле заболевания рассматривают эндоскопическую хирургию, а при тяжелом полипозном фенотипе — биологические препараты по соответствующим показаниям. Заключение. Выбор лечения с учетом фенотипа, рациональное применение антибиотиков и своевременное выявление орбитальных и внутричерепных осложнений имеют ключевое значение. Для Узбекистана необходимы репрезентативные эпидемиологические данные и проспективная оценка результатов лечения. Дополнительно рассмотрены сопоставление эндоскопических

данных с показателями качества жизни, динамическое наблюдение и возможные индикаторы качества медицинской помощи.

Ключевые слова: риносинусит; околоносовые пазухи; мукоцилиарный клиренс; эндоскопия; компьютерная томография; полипы носа; антибиотики; профилактика.

Kirish

Rinosinusit etiologiyasi va klinik kechishi jihatidan geterogen kasalliklar guruhidir. O‘tkir respirator virusli kasallik davomida burun va sinus shilliq qavatining bir vaqtda yallig‘lanishi odatiy; faqat radiologik xiralashish bakterial infeksiyani anglatmaydi. Surunkali rinosinusit (CRS) esa epitelial to‘siq, immun javob va individual anatomik omillarning murakkab o‘zaro ta’siri bilan bog‘liq. EPOS 2020 hamda 2025-yilgi kattalar sinusiti qo‘llanmasi klinik ta’rif va obyektiv tasdiqlashga urg‘u beradi [1,2]. Epidemiologik baholar simptomga asoslangan anketa, endoskopiya yoki KT bilan tasdiqlangan tashxisga qarab farqlanadi. O‘zbekiston uchun milliy reprezentativ ko‘rsatkich ushbu qidiruvda topilmadi.

Tadqiqot maqsadi

O‘tkir va surunkali rinosinusitni klinik mezonlar bo‘yicha ajratish, patogenetik omillarni tahlil qilish, diagnostik tekshiruvlar va terapiyaning maqsadli qo‘llanishini asoslash hamda asoratlar profilaktikasini yoritish.

Materiallar va usullar

2026-yil 27-noyabrda ochiq veb-qidiruv orqali PubMed/MEDLINE bibliografik yozuvlari va tegishli professional tashkilotlar tavsiyalari o‘rganildi. Qidiruv terminlari: acute rhinosinusitis; chronic rhinosinusitis; EPOS 2020; adult sinusitis 2025; endoscopic sinus surgery; nasal polyps; biologics. Nashr davri: asosan 2020–2026-yillar; klinik ahamiyatga ega ayrim oldingi qo‘llanmalar ham saqlandi. Klinik qo‘llanmalar, randomizatsiyalangan tadqiqotlar, tizimli sharhlar hamda epidemiologik tadqiqotlar mavzuga mosligi bo‘yicha maqsadli tanlandi; hayvon tajribalari, mavzuga aloqasiz maqolalar va dalilsiz reklama materiallari asosiy tahlilga olinmadi. Manbalarning ayrimlari annotatsiya darajasida o‘rganildi. Scopus va Web of Science, Google Scholar bazalarida mustaqil to‘liq qidiruv, ikki ekspertli saralash yoki formal risk-of-bias baholashi bajarilmadi. Natijalar sifat jihatidan sintez qilindi; yangi bemor ma’lumotlari, meta-tahlil yoki PRISMA hisoblari yaratilmagan. O‘zbekiston bo‘yicha reprezentativ kasallanish statistikasi ushbu qidiruvda tasdiqlanmadi.

Natijalar va asosiy tibbiy tahlil

Anatomiya va mukosiliar fiziologiya

Maksillyar sinuslar yuqori jag‘ suyagida, frontal sinuslar peshona suyagida, etmoidal hujayralar ko‘z kosalari orasida, sfenoidal sinus esa burun bo‘shlig‘ining orqa va yuqori qismida

joylashgan. Maksillyar, frontal va oldingi etmoidal sinuslarning drenaji o‘rta burun yo‘li bilan bog‘liq. Orqa etmoidal hujayralar yuqori burun yo‘liga, sfenoidal sinus sfenoetmoidal recessga ochiladi. Anatomik yaqinlik tufayli etmoidal yallig‘lanish orbitaga, frontal sinus kasalligi esa ayrim hollarda intrakranial tuzilmalarga tarqalishi mumkin.

Ko‘p qatorli kiprikli respirator epiteliy yuzasidagi shilliq qatlam nafas havosidagi zarrachalarni ushlab qoladi. Kipriklar muvofiqlashtirilgan harakat bilan sekretni tabiiy teshiklar tomon siljitadi. Shilliq qavat shishi, sekret viskozligining ortishi, kipriklar disfunksiyasi va ostiumlar torayishi sinus ventilyatsiyasi va drenajini buzadi. Anatomik variantlar keng tarqalgan bo‘lib, ularning mavjudligi o‘z-o‘zidan jarrohlik ko‘rsatmasi emas. Klinik belgilar, endoskopik yallig‘lanish va tasvirlash natijalari birgalikda baholanadi [1–3].

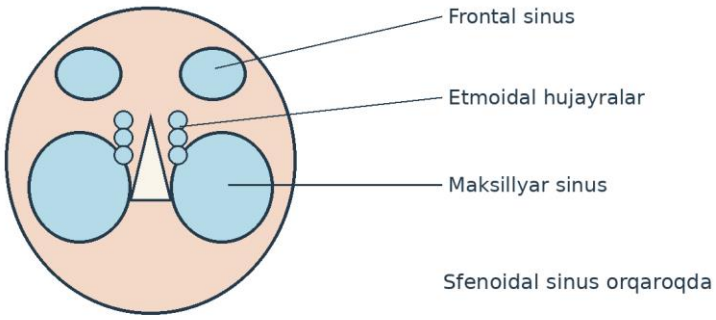

1-rasm. Burun yondosh bo‘shliqlarining frontal anatomik sxemasi — [1,3] asosida; AI yordamida yaratilgan original sxematik tasvir, haqiqiy klinik foto emas.

Etiologiya, tasnif va epidemiologiya

EPOS o‘tkir rinosinusitni to‘satdan boshlanib, 12 haftadan kam davom etuvchi va to‘liq yo‘qoluvchi simptomlar bilan tavsiflaydi. AAO-HNSF kattalar qo‘llanmasida o‘tkir holat uchun qisqaroq, to‘rt haftagacha bo‘lgan davr qo‘llanadi. CRS esa ikkala yondashuvda ham kamida 12 hafta davom etadi [1–3]. Virusli infeksiyadan keyin shilliq qavatda yallig‘lanish uzayishi mumkin; bu har doim bakterial etiologiya degani emas. Bakterial rinosinusitda Streptococcus pneumoniae, Haemophilus influenzae va boshqa patogenlar ahamiyatli. Odontogen sinusitda tish manbai va anaerob flora ehtimoli ko‘rib chiqiladi.

CRS burun poliplari bilan (CRSwNP) yoki poliplarsiz (CRSsNP), shuningdek birlamchi yoki ikkilamchi shakllarga ajratiladi. Astma, nosteroid yallig‘lanishga qarshi preparatlarga sezuvchanlik, immun yetishmovchiligi, mukovissidoz, birlamchi siliyer diskineziya va odontogen manba klinik boshqaruvni o‘zgartiradi. Kasallik yukini faqat o‘tkir infeksiya

epizodlari bilan o‘lchash yetarli emas: hid bilish, uyqu sifati, ish faoliyati va takroriy sistemali kortikosteroidlar iste’moli ham muhim [1–3].

1-jadval. O‘tkir va surunkali rinosinusit

Mezon	O‘tkir	Surunkali
Davomiylik	EPOS: <12 hafta, to‘liq tuzalish	≥12 hafta
Etiologiya	Ko‘pincha virus; ba’zan bakterial	Geterogen yallig‘lanish
Hid sezish	Vaqtincha o‘zgarishi mumkin	Doimiy pasayish mumkin
Obyektiv tasdiq	Asoratsizda KT talab qilinmaydi	Endoskopiya yoki KT

Manba: [1–3]

Patogenez va klinik belgilarning dinamikasi

Virusli zararlanish epiteliyda tug‘ma immun javobni faollashtiradi. Tomirlar kengayishi, plazma ekssudatsiyasi va shilliq sekretsiya ortishi ostial torayishga olib keladi. Sekretning dimlanishi mikroorganizmlar ko‘payishi uchun qulay muhit yaratishi mumkin, lekin bakterial superinfeksiya barcha bemorlarda sodir bo‘lmaydi. O‘tkir klinik belgilar burun bitishi, ajralma, yuz sohasida bosim va hid bilish o‘zgarishidan iborat. Izolyatsiyalangan bosh og‘rig‘i sinusit tashxisi uchun yetarli emas.

CRSwNPning ayrim shakllarida 2-tip yallig‘lanish, IL-4, IL-5, IL-13 signallari, eozinofillar va IgE bilan bog‘liq jarayonlar ustun turadi. Poliplarsiz CRS ham turli endotiplarga ega. Polip hajmi va bemor his qiladigan simptomlar har doim mos kelmaydi; hid sezishning yo‘qolishi yoki uyqu buzilishi katta klinik yuk yaratishi mumkin. EUFOREA hujjatlarida og‘ir nazorat qilinmaydigan polipozda jarrohlik, qisqa sistemali kortikosteroid va biologik dori variantlari individual tanlanishi ta’kidlanadi [4,5].

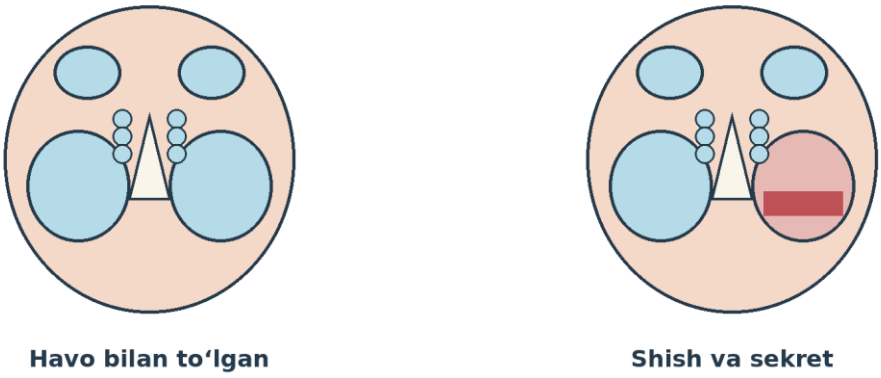

2-rasm. Sog‘lom va yallig‘langan maksillyar sinus — [1,2] asosida; AI yordamida yaratilgan original sxematik tasvir, haqiqiy klinik foto emas.

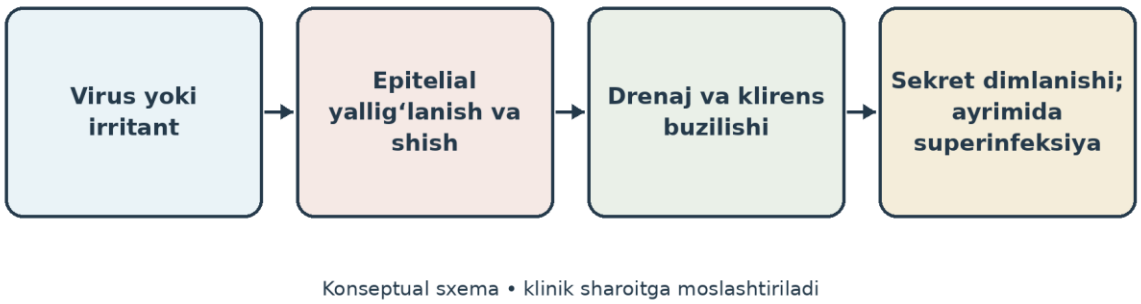

1-sxema. O‘tkir sinusitning rivojlanish mexanizmi — [1–3]; original konseptual sxema, statistik grafik emas.

Diagnostik mezonlar, endoskopiya va radiologiya

Kattalarda o‘tkir bakterial rinosinusit ehtimoli simptomlar kamida o‘n kun yaxshilanmasdan davom etganda yoki dastlabki yaxshilanishdan keyin yana kuchayganda ortadi [2]. EPOS bakterial holat ehtimolini bir tomonlama og‘ir lokal og‘riq, rangli ajralma, isitma, yallig‘lanish markerlari va ikki bosqichli yomonlashuv bilan baholaydi [1]. Yiringli rangning o‘zi antibiotik ko‘rsatmasi emas. Asoratsiz holatda oddiy rentgen yoki KT odatiy ravishda buyurilmaydi [2,6].

CRS klinik tashxisida kamida ikki simptom, ulardan biri burun obstruksiyasi yoki ajralma bo‘lishi, qolganlari yuz og‘rig‘i/bosim yoki hid sezish pasayishi bo‘lishi mumkin; yallig‘lanish endoskopiya yoki KT bilan tasdiqlanadi. Endoskopiyada o‘rta yo‘ldagi shish, mukopurulent sekret va poliplar aniqlanadi. Past dozali kontrastsiz KT anatomiyani va jarrohlik rejasini aniqlashtiradi. Lund–Mackay bahosi radiologik o‘zgarishlarni standartlashtiradi, ammo simptomlarning o‘rnini bosa olmaydi. Bir tomonlama polip, qonli ajralma, tish manbai yoki ko‘z alomatlarida alohida tekshiruv zarur. Oddiy burun surtmasi sinus ichidagi mikrobiologik

holatni to‘liq aks ettirmaydi; refrakter infeksiyada endoskopik yo‘naltirilgan namuna tanlanishi mumkin [1–3].

2-jadval. Diagnostika usullari

Usul	Afzallik	Cheklov
Anamnez	Davomiylik va dinamika	Nospetsifik belgilar
Endoskopiya	Polip, sekret, shish	Malaka va jihoz
KT	Anatomiya va jarrohlik rejasi	Radiatsiya; tasodifiy o‘zgarishlar
Mikrobiologiya	Tanlangan refrakter holat	Kolonizatsiya ehtimoli

Manba: [1–3,9]

Konservativ va dori vositalari bilan davolash

O‘tkir virusli holatlarda simptomatik terapiya, yetarli suyuqlik, og‘riqni boshqarish va izotonik tuzli eritma ko‘rib chiqiladi. Asoratsiz bakterial rinosinusitda 2025 AAO-HNSF yangilanishi ishonchli qayta aloqa va kuzatuv imkoniyati mavjud bo‘lsa, ko‘pchilik bemorlarda dastlab antibiotiksiz kuzatishni qo‘llab-quvvatlaydi. Antibiotik tanlanganda amoksitsillin, zarur holatda klavulanat bilan kombinatsiya, mahalliy rezistentlik, allergiya va klinik xavfga mos belgilanadi. NICE yondashuvida ham davomiylik va og‘irlikka qarab antibiotiksiz yoki kechiktirilgan retsept variantlari mavjud [2,6,7]. Bemor yomonlashsa, tashxis va asorat ehtimoli qayta baholanadi.

CRSda muntazam burun irrigatsiyasi va intranazal kortikosteroidlar shilliq qavat yallig‘lanishini nazorat qilishning asosiy usullaridir. Irrigatsiyada steril, distillangan yoki qaynatilib sovutilgan suv ishlatiladi. Burun spreyi septumga emas, lateral devorga yo‘naltiriladi. Sistemali kortikosteroidlar og‘ir polipozli tanlangan bemorlarda qisqa muddatda foyda berishi mumkin, lekin kumulyativ zarar, metabolik ta’sir va qaytalanish xavfi sababli rutin uzoq kurslar asoslanmaydi. CRSni uzoq antibiotik kursi bilan avtomatik davolash uchun dalillar yetarli emas [1–4,8].

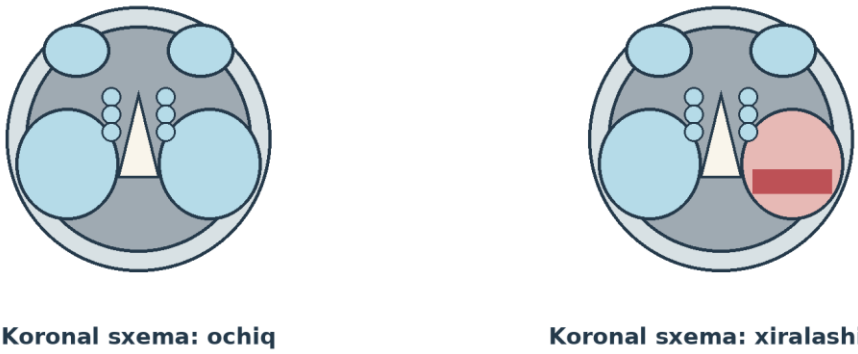

3-rasm. KTning koronal kesimini tushuntiruvchi radiologik sxema (KT tasviri emas) — [1,9] asosida; AI yordamida yaratilgan original sxematik tasvir, haqiqiy klinik foto emas.

Endoskopik sinus jarrohligi va biologik terapiya

Endoskopik sinus jarrohligi (ESS) tabiiy drenaj yo‘llarini tiklash, yallig‘langan to‘qima va poliplarni tegishli hajmda olib tashlash hamda mahalliy terapiya yetib borishini yaxshilashga xizmat qiladi. 2025-yilgi jarrohlik qo‘llanmasida tashxisni tasdiqlash, simptom, kasallik xususiyati, hayot sifati va avvalgi davoni hisobga olish tavsiya etilgan [9]. Jarrohlik yallig‘lanish kasalligini butunlay yo‘qotmasligi mumkin; operatsiyadan keyingi irrigatsiya, mahalliy davo va kuzatuv saqlanadi.

Polipozli CRS bo‘yicha randomizatsiyalangan tadqiqotda 12 oyda ESS va medikamentoz davolash kombinatsiyasi foydasiga SNOT-22 ko‘rsatkichida o‘rtacha tuzatilgan farq −4,9 ball bo‘lgan (95% ishonch oralig‘i −9,4 dan −0,4 gacha); statistik ahamiyat bilan individual klinik sezilarli foyda bir xil emas [10]. 2025 MACRO sinovi jarrohlik, klaritromitsin va plaseboni intranazal davo fonida taqqosladi; bu uzoq antibiotik strategiyasini qayta ko‘rib chiqish uchun muhim dalildir [8]. Og‘ir nazorat qilinmaydigan CRSwNPda dupilumab kabi biologik preparatlar poliplar, simptomlar va sistemali steroid ehtiyojini kamaytirishi mumkin; tanlash mezoni, narx, davomiylik va xavfsizlik individual baholanadi [4,11–13].

3-jadval. Davolash variantlari

Usul	Indikatsiya	Klinik cheklov
Irrigatsiya / INCS	CRS asosiy davosi	Texnika va rioya
Antibiotik	Asoslangan bakterial holat	Rezistentlik va zarar
ESS	Tanlangan nazoratsiz CRS	Qaytalanish, jarrohlik xavfi
Biologik vosita	Og‘ir CRSwNP, maxsus mezon	Narx va uzoq kuzatuv

Manba: [2,4,8–13]

Asoratlar, profilaktika va klinik kuzatuv

Ko‘z atrofida shish yoki qizarish, proptoz, diplopiya, ko‘z harakatining og‘riqli cheklanishi va ko‘rish pasayishi orbital asoratlarni ko‘rsatishi mumkin. Kuchli frontal bosh og‘rig‘i, ensa rigidligi, nevrologik o‘zgarish yoki ong buzilishi intrakranial tarqalish ehtimolini bildiradi. Bunday bemorlar zudlik bilan shifoxonaga yo‘naltiriladi; kontrastli tasvirlash, LOR, oftalmologiya va zarurat bo‘lsa neyroxirurgiya bahosi talab qilinadi. Immuniteti susaygan bemorda invaziv zamburug‘li infeksiya ehtimoli alohida hisobga olinadi [1,2,6].

Profilaktikada chekish va irritantlarni kamaytirish, allergik rinit va astmani nazorat qilish, tish infeksiyalarini davolash, respirator infeksiya gigiyenasi va spreylardan to‘g‘ri foydalanish ahamiyatlidir. CRS uchun SNOT-22, hid bilish, steroid kurslari va yangi jarrohlik ehtiyoji dinamikada baholanadi. ESSdan keyin 3–12 oy oralig‘ida simptom, hayot sifati, asoratlar, terapiyaga rioya va endoskopik holatni qayd etish tavsiya qilinadi [9,14,15].

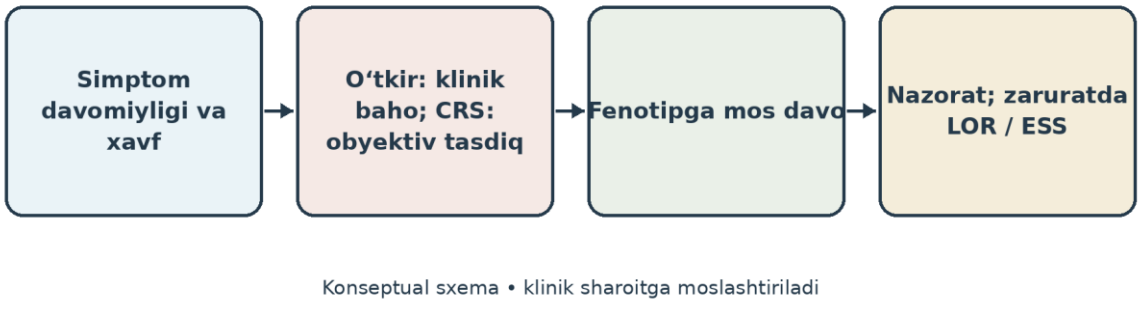

2-sxema. Rinosinusitda klinik qaror yo‘li — [1,2,6,9]; original konseptual sxema, statistik grafik emas.

Ambulator va ixtisoslashtirilgan yordamni muvofiqlashtirish

Birlamchi bo‘g‘inda burun obstruksiyasi bilan kelgan bemorda simptomlarning boshlanish sanasi va dinamikasi aniq so‘ralishi kerak. Yaqinda boshlangan kasallik bilan uch oydan ortiq davom etuvchi simptomlar bitta yo‘riqnoma asosida boshqarilmaydi. Asoratsiz o‘tkir epizodda bemorga qaysi belgilarda tez qayta murojaat qilish kerakligi yozma tushuntiriladi. Allergik simptomlar, stomatologik shikoyatlar yoki migren belgilari ustun bo‘lsa, tegishli differensial diagnostika olib boriladi. Davomli simptomlarda endoskopiya, kerak bo‘lsa KT yordamida yallig‘lanish tasdiqlanadi. Og‘ir CRSda bemor bildirgan SNOT-22 kabi ko‘rsatkichlarni davolashdan avval va keyin o‘lchash klinik qarorlarni solishtirishga yordam beradi. Ushbu ko‘rsatkich anatomik polip hajmi yoki KT balli bilan birgalikda talqin qilinadi [1,2,9]. Qayta operatsiya zarurati hamda sistemali steroid kurslari sonini monitoring qilish kasallik yukini chuqurroq aks ettiradi. Xizmat sifatini baholashda asoratsiz o‘tkir rinosinusit uchun buyurilgan KTlar, antibiotik retseptlari va surunkali holatlarda obyektiv tasdiqlangan tashxislar ulushi audit qilinishi mumkin; bu indikatorlar mazkur sharhda amaliy validatsiyadan o‘tmagan.

Muhokama

EPOS va AAO-HNSF orasidagi o‘tkir kasallik davomiyligi bo‘yicha terminologik farq epidemiologik qiyoslashda muhim. Amaliyotda antibiotik qarori faqat davomiylik chegarasi emas, simptomlar dinamikasi, og‘irlik, asorat xavfi va kuzatuv imkoniyatiga bog‘liq. CRS tashxisida KTga haddan tashqari tayanish tasodifiy radiologik o‘zgarishlarni kasallik sifatida talqin qilishga olib keladi. Aksincha, obyektiv tasdiqsiz faqat simptomga asoslangan diagnoz allergik rinit yoki migrenni noto‘g‘ri davolash xavfini oshiradi [1–3].

Jarrohlik va biologik terapiyani taqqoslashda kasallik fenotipi, avvalgi operatsiyalar va natijalarni baholash vaqti bir xil bo‘lishi kerak. Nazoratli sinovlar muayyan tanlanma uchun samarani ko‘rsatadi; ularning natijalarini barcha CRS turlariga umumlashtirish mumkin emas. Mahalliy tizim uchun arzon, samarali asosiy terapiyaga kirish, endoskopik tekshiruvning mavjudligi va antibiotik retseptlari auditi ustuvor. Biologik terapiyaning yuqori narxi sababli mahalliy farmakoiqtisodiy baholash va bemor tanlash mezonlari ishlab chiqilishi lozim [4,8–15].

Tadqiqot cheklovlari

Manbalar klinik ta’rif, yosh, fenotip va natija mezonlari bo‘yicha farqlanadi. Sharh formal sistematik qidiruv yoki meta-tahlil emas. O‘zbekiston bo‘yicha CRSning endoskopiya bilan tasdiqlangan prevalensi, antibiotik rezistentligi va jarrohlik natijalari yetarli darajada aniqlanmadi. Biologik preparatlar bo‘yicha ma’lumotlarning ayrimlari tanlangan og‘ir polipozli bemorlarga tegishli.

Xulosa

O‘tkir va surunkali rinosinusitni bir xil kasallik jarayoni sifatida boshqarish klinik xatoga olib kelishi mumkin. O‘tkir asoratsiz holatda etiologik ehtimol simptomlar dinamikasi asosida baholanadi va tasvirlash tekshiruvlari faqat asoslangan klinik vaziyatda buyuriladi. Antibiotiklar ko‘pchilik virusli epizodlarda foyda bermaydi; bakterial holatlarda esa mahalliy klinik protokol va kuzatuv imkoniyatlari hisobga olinadi. Surunkali rinosinusit uchun simptomlarning kamida 12 hafta davom etishi va obyektiv yallig‘lanish dalillari muhim. Tuzli irrigatsiya hamda intranazal kortikosteroidlar yallig‘lanishni nazorat qilishning asosiy usullaridir. Jarrohlik va biologik terapiya tanlangan, nazoratga erishilmagan bemorlarda klinik fenotip, komorbid holatlar, hayot sifati va xavfga muvofiq belgilanadi. Orbital va intrakranial asoratlar belgilari shoshilinch multidissiplinar baholashni talab etadi. Profilaktika burun shilliq qavatiga zarar yetkazuvchi ta’sirlarni kamaytirish, tish manbalarini bartaraf qilish, allergiya va astmani nazorat qilish hamda terapiyaga rioya etishga yo‘naltiriladi. Mahalliy ilmiy tadqiqotlarda standart klinik ta’riflar, obyektiv tashxis va bemor bildirgan natijalarni birlashtirish dalillarga asoslangan qarorlar sifatini oshirishi mumkin. Taklif etilgan klinik monitoring ko‘rsatkichlarining amaliy samaradorligi keyingi mustaqil tadqiqotlarda, standart mezonlar va yetarli kuzatuv muddati asosida tekshirilishi zarur.

Amaliy tavsiyalar

1. O‘tkir holatda simptom dinamikasi va xavf belgilarini standart qayd etish.

2. Asoratsiz o‘tkir rinosinusitda rutin KT va antibiotikdan saqlanish.

3. CRSni endoskopiya yoki KT bilan tasdiqlash.

4. Irrigatsiya va intranazal kortikosteroid texnikasini bemorga tushuntirish.

5. Jarrohlik va biologik terapiyani fenotip va hayot sifatiga asoslanib tanlash.

Etik va ilmiy deklaratsiyalar

Tadqiqot etikasi: ochiq adabiyotlar sharhi, yangi bemor ma’lumotlari yig‘ilmagan. Manfaatlar to‘qnashuvi, moliyalashtirish va mualliflar hissasi: muallif tomonidan tasdiqlanishi kerak. Ma’lumotlar mavjudligi: foydalanilgan ochiq manbalar ro‘yxatda. Sun’iy intellekt: matnni tayyorlash va original sxemalarni shakllantirishda AI qo‘llanildi; klinik mazmun, bibliografiya va yakuniy qo‘lyozma muallif hamda soha eksperti tomonidan tekshirilishi zarur.

Foydalanilgan adabiyotlar

1. Fokkens WJ, et al. European Position Paper on Rhinosinusitis and Nasal Polyps 2020. Rhinology. 2020;58(Suppl S29):1–464. https://pubmed.ncbi.nlm.nih.gov/32077450/

2. Payne SC, et al. Clinical Practice Guideline: Adult Sinusitis Update. Otolaryngol Head Neck Surg. 2025;173(Suppl 1):S1–S56. doi:10.1002/ohn.1344. https://pubmed.ncbi.nlm.nih.gov/40742114/

3. International consensus statement on allergy and rhinology: rhinosinusitis 2021. 2021. https://pubmed.ncbi.nlm.nih.gov/33236525/

4. Hellings PW, Alobid I, Anselmo-Lima WT, et al. EUFOREA/EPOS2020 statement on the clinical considerations for chronic rhinosinusitis with nasal polyps care. 2024. https://pubmed.ncbi.nlm.nih.gov/38108602/

5. Current evaluation and management of patients with chronic rhinosinusitis and nasal polyps. 2022. https://pubmed.ncbi.nlm.nih.gov/36196875/

6. NICE. Sinusitis (acute): antimicrobial prescribing. NG79. 2017. https://www.nice.org.uk/guidance/ng79

7. AAO-HNSF. Clinical Practice Guideline Update on Adult Sinusitis: press release. 2025. https://www.entnet.org/resource/the-clinical-practice-guideline-update-on-adult-sinusitis-emphasizes-patient-education-shared-decision-making-and-evidence-based-treatment-options/

8. Philpott C, Beard DJ, Saeedi E, et al. The clinical effectiveness of clarithromycin versus endoscopic sinus surgery for adults with chronic rhinosinusitis with and without nasal polyps (MACRO): a pragmatic, multicentre, three-arm, randomised, placebo-controlled phase 4 trial. 2025. https://pubmed.ncbi.nlm.nih.gov/40885584/

9. Clinical Practice Guideline: Surgical Management of Chronic Rhinosinusitis. 2025. https://pubmed.ncbi.nlm.nih.gov/40424072/

10. Endoscopic sinus surgery with medical therapy versus medical therapy for chronic rhinosinusitis with nasal polyps: a multicentre, randomised, controlled trial. 2022. https://pubmed.ncbi.nlm.nih.gov/35012708/

11. Dupilumab reduces systemic corticosteroid use and sinonasal surgery rate in CRSwNP. 2021. https://pubmed.ncbi.nlm.nih.gov/33847325/

12. Surgery and/or biologics in chronic rhinosinusitis with nasal polyps: EUFOREA/EPOS consensus paper. 2026. https://pubmed.ncbi.nlm.nih.gov/42858259/

13. Comparison of the EPOS 2020 and POLINA 2.0 guidelines for indicating biologic treatment in adults with chronic rhinosinusitis and nasal polyps. 2025. https://pubmed.ncbi.nlm.nih.gov/40122169/

14. Liu W, Yan M, Lin H, et al. Long-Term Outcomes of Optimized Surgery and Medication in Chronic Rhinosinusitis With Nasal Polyps. 2025. https://pubmed.ncbi.nlm.nih.gov/40579904/

15. Executive summary of EPOS 2020 including integrated care pathways. 2020. https://pubmed.ncbi.nlm.nih.gov/32226949/

Tahririy qayd: DOI va to‘liq bibliografik rekvizitlar faqat tasdiqlangan joylarda keltirildi. PMID havolasi berilgan, biroq rekvizitlari to‘liq bo‘lmagan manbalar jurnalga topshirishdan avval PubMed orqali to‘ldirilishi kerak.

UDK uchun tekshirilgan ochiq katalog yoki nashr misoli: https://medznate.ru/docs/index-68801.html